

Michaël Nisand

Déformation thoracique dite « en boîte d'allumettes » : reproductibilité inter-examineurs

The thoracic deformation so-called "matchbox": reproducibility inter-examiners

Même si la déformation thoracique dite « en boîte d'allumettes » est systématiquement évaluée en Reconstruction Posturale, il serait intéressant de l'intégrer au bilan morphologique standard.



Résumé

Contexte: La déformation dite « en boîte d'allumettes » est une déformation décrite et évaluée en Reconstruction Posturale.

Objectif: Il s'agit d'évaluer la reproductibilité inter-examineurs de la mesure de cette déformation.

Méthode: L'évaluation est réalisée sur photographies, soit 1 cliché de face par sujet; 82 sujets volontaires sains; 1 référentiel morphologique standard; 5 modalités de jugement de nature qualitative; 4 examineurs.

Résultats: Le coefficient Kappa est égal à 0,810, avec un intervalle de confiance à 95 % (0,7279-0,9057). La concordance de jugement entre les quatre examineurs est « presque parfaite ».

Conclusion: De nouveaux tests devraient évaluer la capacité de cet examen à dépister les patients porteurs de scoliose idiopathique et à suivre l'évolution de la déviation rachidienne. S'ils sont convergents, cette évaluation non invasive mériterait d'être intégrée à l'examen morphologique standard.

Niveau de preuve: Non applicable

MOTS-CLÉS

Examen – Morphologie – Reconstruction posturale – Reproductibilité – Thorax

© 2011, Elsevier Masson SAS. Tous droits réservés

Summary

Background: the deformation so-called "matchbox" is a deformation described and evaluated in Postural Reconstruction.

Objective: to assess the reproducibility between examiners measuring this deformation.

Method: the evaluation was performed on photographs; one snapshot from the front by subject; 82 healthy volunteers; 1 standard morphologic pattern; 5 modalities of qualitative judgment; 4 reviewers.

Results: the Kappa coefficient is equal in 0.810 with a confidence interval 95% (0.7279-0.9057). The concordance of opinion between the four reviewers is "almost perfect".

Conclusion: Further testing should evaluate the ability of that examination to screen patients with idiopathic scoliosis and to follow-up the spinal deviation. If they are converging, this non-invasive assessment would be integrated with standard morphological examination.

Level of evidence: Not applicable

KEYWORDS

Examination – Morphology – Postural reconstruction – Reproducibility – Thorax

© 2011, Elsevier Masson SAS. All rights reserved

Introduction

La déformation thoracique dite « en boîte d'allumettes » est systématiquement dépistée et évaluée lors de l'examen morphologique spécifique à la méthode de Reconstruction Posturale®. Cette déformation n'a été évoquée que dans une seule publication [1].

Une vue antérieure du thorax en position debout permet d'apercevoir les faces latérales du thorax. Ceci est dû au fait que la face antérieure du thorax est moins large que la face postérieure. Sur un thorax indemne d'altération, l'apparence des faces latérales sur cette vue antérieure est symétrique. Le thorax est dit déformé « en boîte

d'allumettes » dès lors que cette symétrie est perdue (*figure 1*).

La clinique semble indiquer que cette déformation est présente chez les porteurs de scoliose idiopathique, mais également dans une proportion non négligeable de la population dite indemne.

Son utilité en termes de dépistage et de suivi de cette pathologie lui confère un intérêt qui dépasse le cadre d'une méthode particulière de rééducation.

L'objectif de l'étude est de tester la reproductibilité inter-examineurs de la mesure [2, 3]. Les résultats du test de concordance des jugements ainsi que la méthodologie employée sont exposés dans cet article.

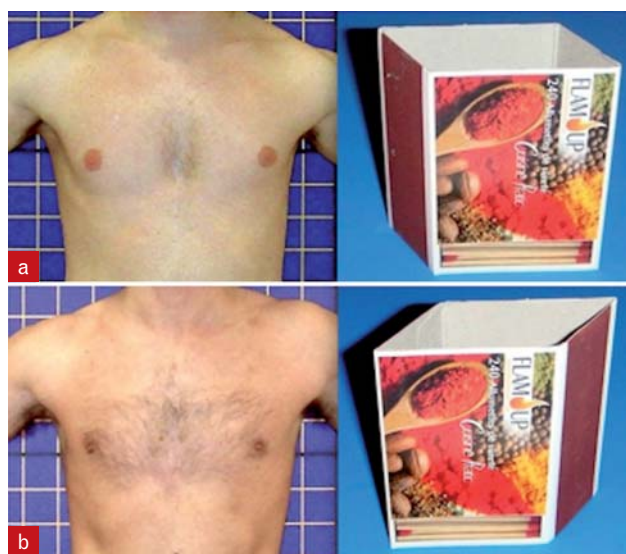

Figure 1. a) La face thoracique ventrale donne l'impression d'avoir glissé vers la gauche, à la manière d'une boîte d'allumettes écrasée : de face, le grattoir droit est visible, le grattoir gauche est masqué. b) La face thoracique ventrale donne l'impression d'avoir glissé vers la droite, à la manière d'une boîte d'allumettes écrasée : de face, le grattoir gauche est visible, le grattoir droit est masqué.

Méthode

Population

La population est constituée de 180 étudiants de l'Institut de formation en masso-kinésithérapie (IFMK) de Strasbourg :

- critères d'inclusion : sujets de sexe masculin ;
- critères de non-inclusion : obésité, chirurgie du thorax, rotation du tronc, sujets de sexe féminin.

Masseur-kinésithérapeute diplômé d'État, responsable de l'enseignement de la reconstruction posturale à l'université de Strasbourg, concepteur de la méthode

Auteur correspondant :
Michaël Nisand
14, rue Wimpeling
67000 Strasbourg
m.nisand@free.fr

Remerciements
À Christian Callens pour les illustrations 3D et au Docteur Érik Sauleau pour l'analyse statistique.

L'auteur a déclaré n'avoir aucun conflit d'intérêt en lien avec cet article.

Article reçu le 10/11/2010
Accepté le 27/04/2011

Ainsi, 82 sujets ont été inclus et 98 sujets exclus (1 obésité ; 1 chirurgie thoracique ; 1 rotation du tronc ; 95 sujets de sexe féminin).

Matériel

- un appareil photographique Sony SteadyShot DSC-T300 ;
- un objectif Carl Zeiss Vario-Tessar 3,5-4,4/focale : 5,8-29 mm ;
- une correspondance argentique : 33-165 mm (équivalence d'un 35 mm) ;
- un trépied ;
- un fil à plomb ;
- une bache quadrillée ;



Figure 2. Le sujet est positionné pieds joints sur un repère au sol (mire en aluminium), bras écartés à 60°. Le laser est fixé sous l'appareil, à 55 mm à la verticale de l'objectif.

- une mire en aluminium ;
- deux inclinomètres ;
- deux lasers ;
- un niveau à bulle ;
- un logiciel de retouche d'images (logiciel Photoshop Elements® 2.0.).

Intervention

L'intervention se déroule à l'IFMK de Strasbourg. Une photographie de face par sujet est réalisée, aux conditions de prises suivantes (figure 2) :

- le sujet est debout devant la bache quadrillée, pieds joints sur un repère fixé au sol. Les membres supérieurs sont écartés à 60° (angle mesuré à l'inclinomètre) ;
- l'appareil photographique (fixé à un trépied) est placé à 3,50 m de la bache ; un fil à plomb tombant du centre du trépied marque un repère au sol, ce qui permet le repositionnement de l'appareil en cas de déplacement accidentel. L'objectif est placé à la hauteur de la région mammaire. Cette hauteur, qui varie en fonction de la taille du sujet, est déterminée par le faisceau d'un laser fixé sous l'appareil, à 55 mm à la verticale de l'objectif. Ce faisceau vise l'appendice xiphoïde du sujet (repéré à la palpation). L'horizontalité du faisceau est vérifiée par un niveau à bulle.

Les clichés sont réalisés avec flash (conditions identiques d'éclairage). Les images sont rognées (limite supérieure = pointe du menton ; limite inférieure = élastique du slip), puis imprimées en noir et blanc (29 x 15 cm).

Observation/test de reproductibilité

Quatre kinésithérapeutes (DU de Reconstruction Posturale) participent à l'expérimentation en tant qu'examineurs.

Le test est réalisé le même jour, sur le lieu de travail de chaque kinésithérapeute. Un intervenant extérieur soumet

Tableau I. Les 5 modalités de jugement.

Déformation absente		Face thoracique ventrale centrée. C'est le référentiel morphologique. – Les faces latérales ont la même lisibilité. – Les distances mamelons/contours thoraciques postérieurs sont identiques à droite et à gauche.
	G1	Face thoracique ventrale décentrée à gauche de grade 1. – La face latérale gauche se voit moins, mais le contour thoracique postérieur gauche reste visible. – La distance mamelon/contour thoracique postérieur est plus petite à gauche.
Déformation présente	G2	Face thoracique ventrale décentrée à gauche de grade 2. – La face latérale gauche et le contour postérieur gauche ne sont plus visibles.
	D1	Face thoracique ventrale décentrée à droite de grade 1. – La face latérale droite se voit moins, mais le contour postérieur droit reste visible. – La distance mamelon/contour thoracique postérieur est plus petite à droite.
	D2	Face thoracique ventrale décentrée à droite de grade 2. – La face latérale droite et le contour postérieur droit ne sont plus visibles.

les 82 photographies à chaque examinateur et remplit un formulaire de saisie.

Cinq modalités de jugement sont utilisées (tableau I) :

- 1 modalité « déformation absente ». C'est le référentiel morphologique (figure 3) ;
- 4 modalités « déformation présente », qui indiquent le sens de la translation de la face thoracique ventrale par rapport à la face dorsale (vers la gauche ou vers la droite) et rendent compte de l'importance de la translation (grade 1 ou grade 2) (figure 4).

Test statistique

Le test de kappa (κ) de Fleiss [4], dans sa version exacte [5], a été utilisé afin de mesurer la concordance des jugements de nature qualitative entre les quatre examinateurs. L'intervalle de confiance du kappa à 95 % est obtenu par *bootstrap* [6], avec 999 réplifications. L'ensemble des analyses est mené avec le logiciel R® [7].

Résultats

La concordance inter-examinateurs est : $\kappa = 0,810$, avec un intervalle de confiance à 95 % (0,7279-0,9057). Cette concordance est dite « presque parfaite » (tableau II) [8].

Tableau II. Table d'interprétation du coefficient de Kappa selon la classification de Landis et Koch.

κ	Interprétation
< 0	Poor agreement (pauvre)
0,0-0,20	Slight agreement (léger)
0,21-0,40	Fair agreement (correct)
0,41-0,60	Moderate agreement (modéré)
0,61-0,80	Substantial agreement (substantiel)
0,81-1,00	Almost perfect agreement (presque parfait)

Discussion

Forces, faiblesses, limites de l'expérimentation

La randomisation des sujets ne présentait pas d'intérêt dans le cadre de ce test de concordance. Tous les sujets de sexe masculin répondant aux critères d'éligibilité ont été inclus. Il est évident que des attitudes telles qu'une rotation du bassin, une élévation de l'épaule ou un appui asymétrique ont des répercussions sur l'ensemble de la posture. Rappelons que :

- la pratique quotidienne de l'observation de cette déformation, en particulier chez le scoliotique, conduit à

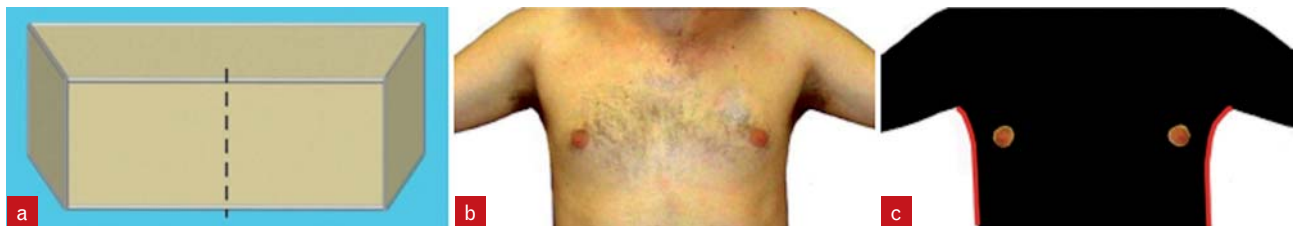

Figure 3. a) et b) On peut schématiquement décrire au thorax une forme de trapèze isocèle :

- 2 bases parallèles ayant la même médiatrice : la face thoracique dorsale et la face thoracique ventrale, plus étroite et centrée ;
 - 2 côtés non parallèles de même longueur : les faces thoraciques latérales qui ont la même lisibilité.
- c) Les contours thoraciques postérieurs, les lignes corporelles en ombre chinoise (en rose) se voient à droite et à gauche. Les distances mamelons/contours thoraciques postérieurs sont identiques à droite et à gauche.

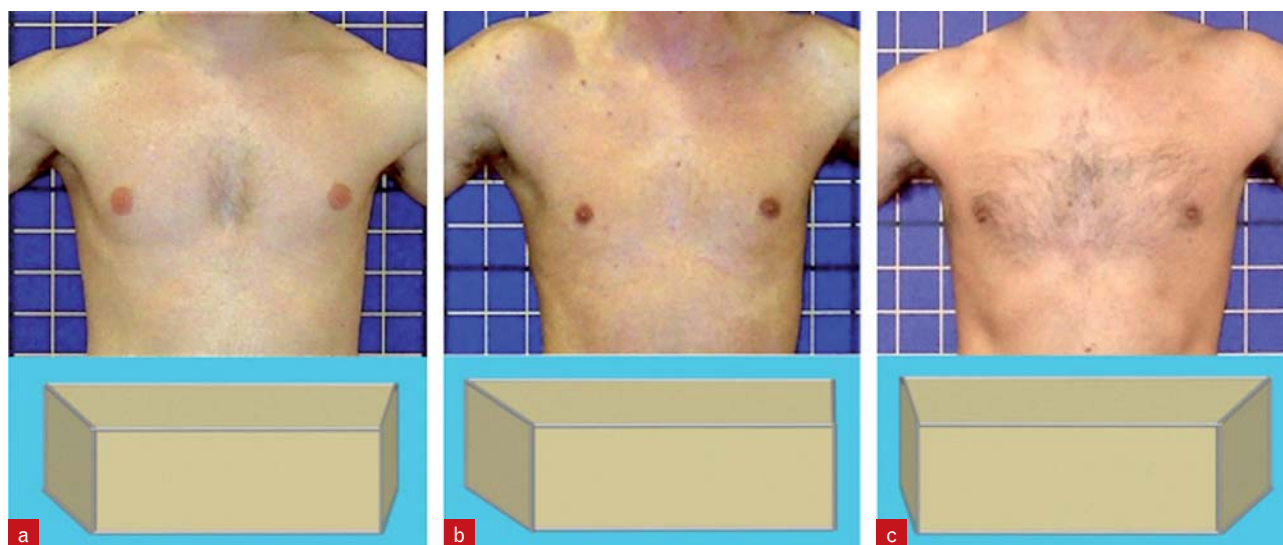


Figure 4. a) Boîte d'allumettes thoracique décentrée vers la gauche de grade 1. b) Boîte d'allumettes thoracique décentrée vers la gauche de grade 2. c) Boîte d'allumettes thoracique décentrée vers la droite de grade 1.

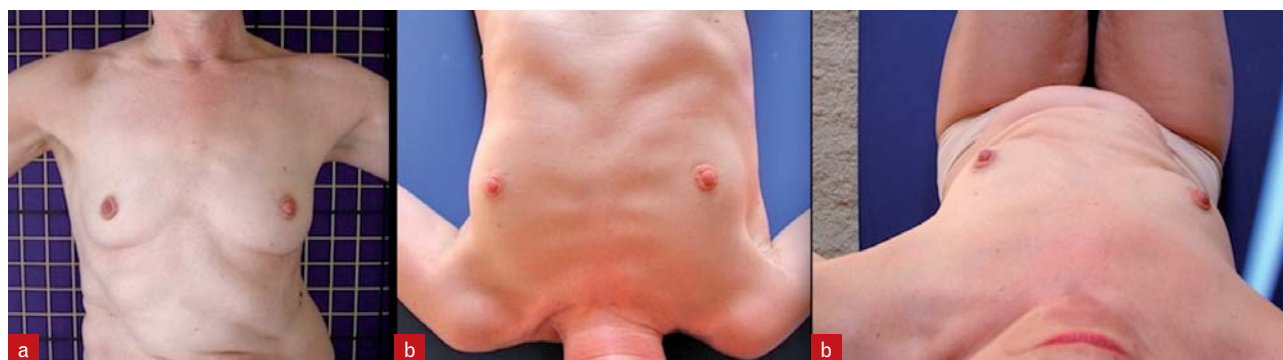

Figure 5. Que cette patiente soit debout (a), couchée (b) ou assise (c), le grattoir de la face latérale droite du thorax reste plus visible que le grattoir gauche.

pondérer les interactions du positionnement. Bien que l'exigence de reproductibilité impose un référentiel de positionnement pour cette étude, la boîte d'allumettes est objectivable quelle que soit la position du patient (*figure 5*). Il ne s'agit pas d'une attitude, mais d'une déformation ;

- l'objet de cette étude n'était pas d'évaluer ces interactions, mais de tester la capacité de quatre examinateurs à évaluer la même déformation thoracique.
- Il est impossible d'affirmer que la prise d'une deuxième photographie à quelques jours d'intervalle, pour un même sujet, aurait été identique. Toutefois, la procédure utilisée pour les prises de photographies (comparable aux radiographies en bien des points) a considérablement réduit cette variabilité.
- Cette évaluation impose, chez la femme, le retrait du soutien-gorge, ce qui, dans l'environnement de ce test, était susceptible d'induire des refus de participation. C'est pourquoi il a été décidé de ne pas inclure les sujets de sexe féminin.

Cette non-inclusion peut être considérée comme un biais. En effet, l'évaluation est plus difficile et plus aléatoire chez la femme en raison du volume et de l'asymétrie fréquente de la glande mammaire. En pratique courante, l'examineur est censé « gommer » le volume glandulaire pour n'évaluer que la déformation thoracique. Il est donc probable que le même test sur un échantillon féminin n'aurait pas obtenu un score similaire.

- Une hypertrophie de la masse adipeuse rend aléatoire la lecture de cette déformation. C'est pourquoi les sujets obèses n'ont pas été inclus.
- La non-inclusion pour rotation du thorax a été décidée afin de simplifier l'implémentation expérimentale. En pratique courante, l'examineur (ses yeux sont à la hauteur de la région mammaire) est amené à se déplacer pour se positionner strictement en face de la zone thoracique observée (*figure 6*). Dans le cadre de cette étude, cela aurait impliqué le déplacement de l'appareil photographique, avec un risque d'altération des paramètres de reproductibilité.

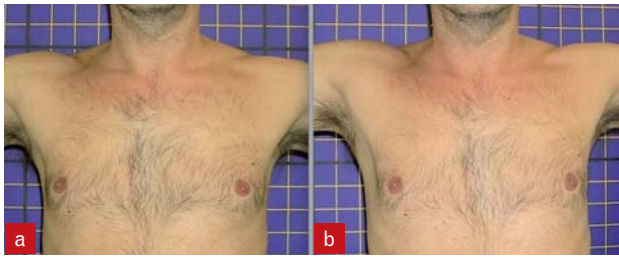


Figure 6. a) La rotation du tronc vers la droite peut amener à conclure hâtivement à une boîte d'allumettes décentrée à droite. b) Mais si l'examineur se déplace pour rester exactement en face de la zone examinée, il apparaît clairement qu'il s'agit d'une boîte d'allumettes décentrée à gauche.

Afin d'évaluer la rotation, un second laser fixé sur une planchette rectangulaire a été utilisé. La planchette était appliquée au niveau mammaire et le faisceau laser devait atteindre l'appareil photographique (*figure 7*). Un seul sujet présentant une rotation thoracique importante a été récusé.

- L'évaluation de la déformation a été faite sur photographies, parce qu'elle permet une analyse rapide et différée de l'ensemble de l'échantillon par chaque examinateur et supprime *de facto* toute influence inter-examineurs. L'outil photographique a été validé [9, 10].

En pratique courante, les évaluations se font « en direct », face au patient. Cependant, des photographies sont prises systématiquement au début du traitement, puis à intervalles réguliers.

L'évaluation face au patient peut donc être « vérifiée-corrigée » en différé. En conséquence, cette différence par rapport à la pratique quotidienne doit être pondérée.

- La mesure centimétrique sur photographie n'a pas été choisie en raison de la trop grande différence de ce type de mesure par rapport à la pratique quotidienne. Par ailleurs, ce n'est pas l'aptitude à utiliser un logiciel de mesure sur photographies qui était testée.

- L'évaluation de cette déformation est accessible à tout kinésithérapeute non qualifié en Reconstruction Posturale (*annexe 1*).

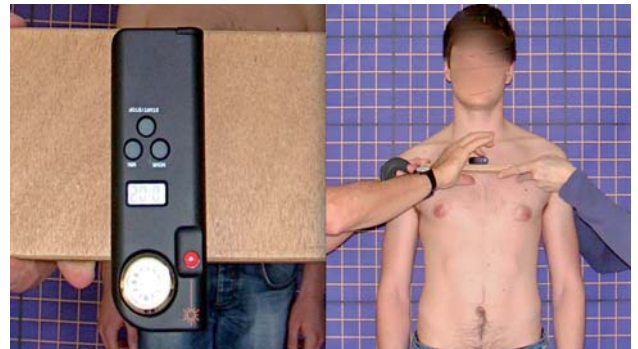


Figure 7. Un pointeur laser est fixé sur une planchette. Cette planchette est appliquée à hauteur de l'articulation manubrio-sternale. En l'absence de rotation thoracique, le rayon laser atteint l'appareil photographique.

Sont requis :

- la connaissance du référentiel et des critères morphologiques de l'évaluation (vide supra) ;
- un fond uniforme ou quadrillé ;
- un repère au sol ;
- un éclairage centré.

- L'intérêt clinique éventuel de ce test est lié à la fréquence constatée de la déformation « en boîte d'allumettes » dans les scolioses idiopathiques. La reproductibilité et la fiabilité en inter-examineurs étant à présent avérées, une étude observationnelle de corrélation va pouvoir être entreprise.

Forces et faiblesses comparativement à d'autres tests de reproductibilité

La reproductibilité intra-examineurs n'a pas été testée dans cette expérimentation. Pour une validation plus complète de cet outil, il sera souhaitable de la tester.

Par rapport à d'autres tests publiés [11-13], la taille de l'échantillon est suffisante et le nombre des examinateurs est précisé.

Implications de ce travail

- La fiabilité de l'examen ayant été montrée, la démarche de validation peut se poursuivre. Des travaux ultérieurs devront tester la sensibilité de la mesure (proportion de sujets porteurs

Points à retenir

Le référentiel morphologique présente, au niveau mammaire, les paramètres de symétrie suivants :

- la face thoracique ventrale est centrée par rapport à la face thoracique dorsale ;
- les faces latérales ont la même lisibilité ;
- les contours thoraciques postérieurs sont visibles à droite et à gauche ;
- les distances mamelons/contours thoraciques postérieurs sont identiques à gauche et à droite.

Points à retenir

La déformation est présente lorsque les paramètres de symétrie du référentiel morphologique sont altérés :

- la face thoracique ventrale est décentrée vers la droite ou vers la gauche (par rapport à la face dorsale) ;
- les faces latérales n'ont plus la même lisibilité ;
- le contour thoracique postérieur du côté du glissement reste visible (grade 1), n'est plus visible (grade 2) ;
- les distances mamelons/contours thoraciques postérieurs ne sont plus identiques à gauche et à droite.

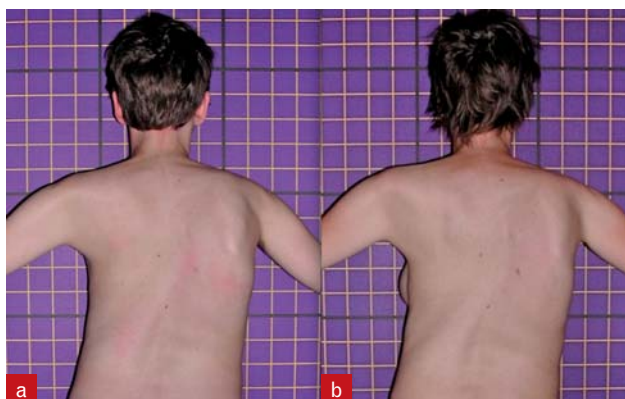

Figure 8. L'aggravation de cette scoliose de l'adulte jeune provoque l'accroissement de la boîte d'allumettes. Dès lors, le sein gauche devient visible sur la vue postérieure (illustration de droite).

de scoliose ayant un test positif) et sa spécificité (proportion de sujets indemnes ayant un test négatif) [14].

- Dans cet échantillon, le nombre de translations du plan ventral est plus grand vers la gauche que vers la droite. Plusieurs questions se posent. Elles devront faire l'objet d'études complémentaires :

- retrouve-t-on cette même différence sur un échantillon plus large ?
- peut-on corrélérer le sens de cette déformation à la latéralité des sujets ?
- peut-on corrélérer le sens de cette déformation avec le sens et/ou l'étage d'une courbure scoliotique ?
- peut-on corrélérer l'importance de cette déformation avec la gravité de la courbure scoliotique ?

Hypothèses explicatives de la déformation « en boîte d'allumettes »

Un outil de synthèse spécifique à la méthode de Reconstruction Posturale, « les flèches virtuelles transfixiantes », permet de relier entre elles les déformations identifiées [1]. Il s'agit d'une modélisation de type vectoriel, reflétant la résultante des forces qui déterminent une dépression lordotique, ainsi que la convexité antérieure qui en est le positif. Cet outil s'adosse à une hypothèse pathogénique : des dérèglements toniques touchant de vastes ensembles musculaires sont des facteurs causaux des déformations acquises. Les flèches virtuelles transfixiantes permettent ainsi d'établir une cohérence entre les déviations rachidiennes et la déformation thoracique « en boîte d'allumettes ».

Ainsi, on observe une accentuation de la boîte d'allumettes lorsque la scoliose s'aggrave (figure 8).

Conclusion

L'évaluation de la déformation thoracique dite « en boîte d'allumettes » est statistiquement reproductible en inter-examineurs.

L'examen de cette déformation est normatif, c'est-à-dire comparatif à un référentiel morphologique. Les paramètres de ce référentiel sont caractérisés. Les critères qualitatifs de mesure de la déformation sont indiqués. L'évaluation peut donc être réalisée par tout clinicien.

Si les tests de sensibilité et de spécificité s'avéraient positifs, cet examen non invasif pourrait légitimement être intégré au bilan morphologique standard. ■

RÉFÉRENCES

1. Nisand M. Bilan morphologique en Reconstruction Posturale: une autre grille de lecture de la scoliose idiopathique. *Kinesither Rev* 2009;92-93:25-32.
2. Paolaggi JP, Coste J. Le raisonnement médical de la science à la pratique clinique. Paris: Éd. Estem, 2001.
3. Regnaud JP, Guay V, Marsal C. *Evidence based practice* ou la pratique basée sur les preuves en rééducation. *Kinesither Rev* 2009;94:55-61.
4. Fleiss JL. Measuring nominal scale agreement among many raters. *Psychological Bulletin* 1971;76:378-82.
5. Conger AJ. Integration and generalisation of Kappas for multiple raters. *Psychological Bulletin* 1980;88:322-8.
6. Efron B, Tibshirani R. An introduction to the Bootstrap. Chapman & Hall, 1993.
7. R Development Core Team. R: A language and environment for statistical computing. Vienna, Austria, 2010. www.R-project.org
8. Landis JR, Koch GG. The measurement of observer agreement for categorical data. *Biometrics* 1977;33:159-74.
9. Pausic J, Pedisic Z, Dizdar D. Reliability of a photographic method for assessing standing posture of elementary school students. *JMPT* 2010;33:425-31.
10. Van Niekerk SM, Louw Q, Vaughan C, Grimmer-Sommers K, Schreve K. Photographic measurement of upper-body sitting posture of high school students: a reliability and validity study. *BMC Musculoskelet Disord* 2008;9:113.
11. Perrin A, Aurel C, Petitdant B, Royer A. Extensibilité des ischio-jambiers : reproductibilité intra et inter-testeurs d'un test inspiré de Kendall. *Kinésithérapie les Annales* 2003;16:30-7.
12. Fransoo P, Dassain C, Mattucci P. Mise en pratique du test de shirado. *Kinesither Rev* 2009;87:39-42.
13. Schiltz JP, Péninou G, Pineau JC, Digonnet B. Validation de la mesure périmétrique des membres inférieurs : étude de la reproductibilité de la mesure. *Kinesither Rev* 2005;47-48:25-30.
14. Cleland J. Examen clinique de l'appareil locomoteur : tests, évaluation et niveaux de preuves. Elsevier Masson, 2007:9-10.

ANNEXE 1. TESTEZ VOTRE CAPACITÉ À ÉVALUER LA DÉFORMATION THORACIQUE DITE « EN BOÎTE D'ALLUMETTES ». DOUZE ÉVALUATIONS SONT PROPOSÉES ; RÉFÉREZ-VOUS AUX PARAMÈTRES D'ÉVALUATION SUIVANTS.

Les 5 modalités de jugement.

Déformation absente	00	Face thoracique ventrale centrée. C'est le référentiel morphologique. – Les faces latérales ont la même lisibilité. – Les distances mamelons/contours thoraciques postérieurs sont identiques à droite et à gauche.
Déformation présente	G1	Face thoracique ventrale décentrée à gauche de grade 1. – La face latérale gauche se voit moins, mais le contour thoracique postérieur gauche reste visible. – La distance mamelon/contour thoracique postérieur est plus petite à gauche.
	G2	Face thoracique ventrale décentrée à gauche de grade 2. – La face latérale gauche et le contour postérieur gauche ne sont plus visibles.
	D1	Face thoracique ventrale décentrée à droite de grade 1. – La face latérale droite se voit moins, mais le contour postérieur droit reste visible. – La distance mamelon/contour thoracique postérieur est plus petite à droite.
	D2	Face thoracique ventrale décentrée à droite de grade 2. – La face latérale droite et le contour postérieur droit ne sont plus visibles.

Ne cochez qu'une seule case par sujet.

Envoyez vos résultats à l'auteur : m.nisand@free.fr

Le corrigé de votre test vous parviendront par retour de courriel.

Nom :

Prénom :

E-mail :

Vos remarques éventuelles :

.....

.....

.....

.....

.....

.....

.....

.....

.....

.....

.....

.....

.....

.....

.....

.....

.....

.....

.....

.....

.....

Résultats

Sujet 1	Sujet 2	Sujet 3	Sujet 4	Sujet 5	Sujet 6	Sujet 7	Sujet 8	Sujet 9	Sujet 10	Sujet 11	Sujet 12
00	00	00	00	00	00	00	00	00	00	00	00
G1	G1	G1	G1	G1	G1	G1	G1	G1	G1	G1	G1
G2	G2	G2	G2	G2	G2	G2	G2	G2	G2	G2	G2
D1	D1	D1	D1	D1	D1	D1	D1	D1	D1	D1	D1
D2	D2	D2	D2	D2	D2	D2	D2	D2	D2	D2	D2