Michaël Nisand

Bilan morphologique en reconstruction posturale : une autre grille de lecture de la scoliose idiopathique

Morphological mapping for postural reconstruction: another way of reading idiopathic scoliosis

Les données cliniques ont leur importance et les capacités d'acquisition sont des compétences d'un praticien manuel. Une autre manière d'envisager le bilan statique de la scoliose à travers la morphologie du patient permet de recueillir des informations visuelles. Leur interprétation et compréhension sont suggérés.

Résumé

En reconstruction posturale, le bilan morphologique de la scoliose idiopathique vise, à partir d'indices de surface, à réaliser une synthèse des déformations dans les trois plans de l'espace. Une modélisation dite des « flèches transfixiantes » facilite cette synthèse. Elle permet de relier entre elles les différentes déformations identifiées, donnant ainsi une cohérence à des indices épars.

L'examen des contours et des reliefs corporels est réalisé en comparaison à une norme morphologique de référence. À travers la description de quelques items du bilan statique d'une scoliose à triple courbure, c'est une grille de lecture de la déformation scoliotique qui est proposée : prise en compte d'une courbure cervico-thoracique, signification différente donnée à la gibbosité thoracique et importance accordée aux dépressions lordotiques.

Niveau de preuve : non adapté.

MOTS CLÉS

Bilan morphologique – Posture – Flèches transfixiantes – Scoliose idiopathique

© 2009. Elsevier Masson SAS. Tous droits réservés

Summary

Morphological mapping achieved with surface clues provides an overall 3D representation of the malformations caused by the idiopathic scoliosis which can be used for postural reconstruction. Modelization using "transfixing arrows" is helpful to link the different malformations together, giving a coherent picture from a divers set of clues.

The body lines and surface contours are compared with the morphological norm. Starting with the description of a few static items noted for a triple-curvature scoliosis, the morphological map provides a new lecture of the scoliotic malformation which takes into account the cervico-thoracic curvature, gives a different signification to humpback and emphasizes the importance of lordotic depressions.

Level of evidence : not applicable.

KEY WORDS

Morphological mapping – Posture – Transfixing arrows – Idiopathic scoliosis

© 2009. Elsevier Masson SAS. All rights reserved

Introduction

La scoliose idiopathique est une déformation du rachis dans les trois plans de l'espace (transversal, sagittal et frontal). Son diagnostic est clinique (gibbosité) et radiologique (l'angle de Cobb) [1].

L'angle de Cobb reste l'élément incontesté du suivi de l'évolution de la déformation [2, 3]. Il est aussi le critère déterminant dans le choix des options thérapeutiques [4, 5], alors que le bilan clinique s'y trouve relégué au second plan par l'orthopédiste [6].

Un examen morphologique intégral qui corrélerait entre elles les différentes déformations identifiées et ce, dans les trois plans de l'espace, constituerait un recueil utile d'informations venant compléter le bilan de kinésithérapie classique [7].

Cet examen morphologique en 3D fonde la stratégie thérapeutique dans certaines méthodes rééducatives, telle la Reconstruction Posturale[1]. Le bilan morphologique y a donc été développé de manière méthodique. Le présent article propose une grille de lecture de la déformation sco-

Masseur-kinésithérapeute
Responsable de l'enseignement de Reconstruction Posturale®
à l'Université de Strasbourg,
14 rue Wimpheling,
67000 Strasbourg
m.nisand@free.fr

Article reçu le 27/06/2008
Accepté le 28/05/2009

1. www.reconstruction-posturale.com

liotique à travers quelques items du bilan morphologique statique réalisé dans cette méthode.

Déformations et référentiel morphologique

Le fait de parler de « déformations » à propos de caractéristiques morphologiques [8], indique que l'observateur évalue en comparaison plus ou moins consciente à une norme morphologique de référence. Dans le référentiel utilisé, les contours sont pour l'essentiel rectilignes, obliques et symétriques et le modelé corporel est indemne de saillies et/ou de dépressions. Parce que l'appareil locomoteur est assimilable à une structure tenségritaire [9-11], le bilan morphologique intègre aussi les membres. La tenségrité, concept architectural introduit par Richard Buckminster Fuller en 1949, se caractérise par la faculté d'une structure à se stabiliser par le jeu des forces de tension et de compression qui s'y répartissent et s'y équilibrent *(figures 1 et 2)*.

Figure 1. La pyramide du Louvre est un exemple emblématique de structure architecturale tenségritaire.

Le bilan est statique, dynamique, et palpatoire. Il est complété par un bilan photographique (face, dos et profils).

Bilan statique

En trente années d'expérience, la forme de scoliose que nous avons le plus fréquemment rencontrée est la scoliose à triple courbure : thoraco-lombale gauche, thoracique droite, cervico-thoracique gauche [12]. De ce fait, nous avons choisi de développer ici les principaux items de ce cas de figure.
L'analyse vise, à partir d'indices de surface, à identifier puis à modéliser les déformations rachidiennes dans les trois plans de l'espace. Pour chaque niveau étudié, les contours (lignes qui délimitent le corps en ombre chinoise) et le modelé (relief des formes corporelles) sont détaillés.

Identification des déformations

Les contours du tronc

Dans la morphologie de référence, les contours latéraux du tronc sont des lignes symétriques, de forme rectiligne. Chez le scoliotique, elles apparaissent (parfois discrètement) asymétriques et sigmoïdes. Ces altérations semblent refléter, telles des projections pariétales, les déformations rachidiennes dans le plan frontal.

Debout, regard à l'horizontal, en position naturelle (exception faite des pieds qui sont joints)

- La portion sous-costale, entre la crête iliaque et le bas du thorax :
  - à droite, une concavité en « coup-de-hache » ;
  - à gauche, le contour est le plus souvent rectiligne. Il ne devient convexe vers le dehors que dans les scolioses de fortes angulations.

Cette asymétrie trahit la présence de la courbure thoraco-lombale gauche *(figure 3)*.

- La portion costale, du bas des côtes jusqu'au niveau mamillaire :



Figure 2. Dans ce jouet pour enfant, il n'y a aucun contact entre les tiges rigides. La tension des éléments élastiques reliant les tiges, restaure la forme d'origine après toute déformation exogène.

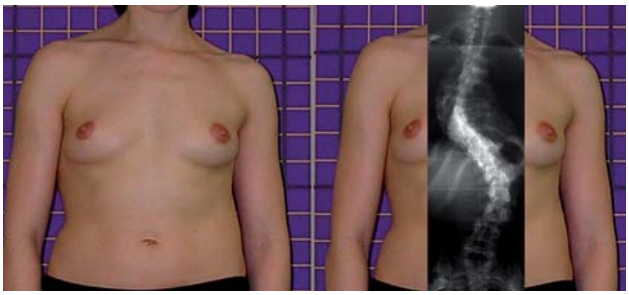

Figure 3. La perte de la symétrie des contours du tronc trahit la présence de la scoliose et peut être corrélée avec les courbures visibles à la téléradiographie.

– à droite, une convexité du contour costal, du bas des côtes jusqu'au niveau mamillaire ;
– à gauche, le contour perd son obliquité vers le bas et le dedans et souvent sa forme rectiligne (il devient concave vers le dehors).

Cette asymétrie trahit la présence de la courbure thoracique droite *(figure 3)*.

• La portion costale, du niveau mamillaire jusqu'au creux axillaire : l'analyse de la forme du mur antérieur du creux axillaire met en évidence :
– à droite, une discrète échancrure ;
– à gauche, le contour est souvent rectiligne, parfois convexe.

Cette asymétrie des parties molles indique de manière assez fiable l'amorce de la courbure cervico-thoracique gauche (avec rotation vertébrale) *(figure 4)*.

• La déformation thoracique dite en « boîte d'allumettes » :
– à droite, le contour du tronc à l'étage mamillaire est constitué par la rencontre de la face postérieure et de la face latérale droite (ce qui correspond à la morphologie de référence) ;
– à gauche, au même étage, il est constitué par la rencontre de la face antérieure et de la face latérale gauche.

Les faces latérales du tronc ont perdu leur symétrie : la face latérale gauche se sagittalise, tandis que l'obliquité (normale) vers l'avant et le dedans de la face latérale droite s'accentue. De ce fait, le plastron sterno-costal donne l'impression d'avoir glissé vers la gauche par rapport au plan postérieur, à la manière d'une boîte d'allumettes écrasée. Cette asymétrie est particulièrement visible dans les scolioses de forte angulation *(figure 5)*.

En décubitus dorsal, la déformation scoliotique modifie les contours du dos au sol

– à droite, on distingue une dépression lordotique courte, profonde avec un apex en « coup-de-hache », proche du bassin *(figure 6)* ;
– à gauche, on identifie une dépression lordotique longue, plane et dont l'apex est plus éloigné du bassin *(figure 7)*.

Figure 4. L'asymétrie des murs antérieurs des creux axillaires semble rendre compte pariétalement de la déviation frontale d'une zone vertébrale située plus haut, la charnière cervico-thoracique. Ainsi, l'échancrure du mur antérieur droit témoigne de l'amorce d'une courbure cervico-thoracique gauche, ce qui est confirmé par la radiographie.

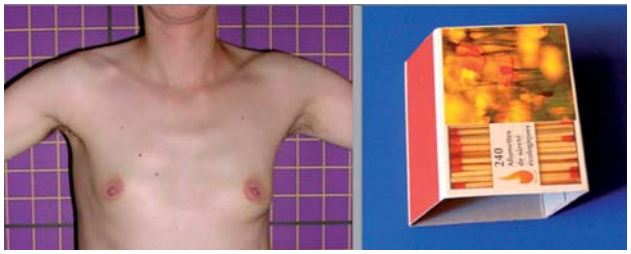

Figure 5. La déformation thoracique engendrée par la scoliose peut, à l'étage mamillaire, être comparée à une boîte d'allumettes écrasée : le plastron sterno-costal semble « glisser » vers la gauche, rendant ainsi visible le grattoir droit et masquant le gauche. Sur cette photographie réalisée strictement de face, la distance mamelon-contour droit du thorax est devenue plus importante qu'à gauche.

Figure 6. À droite, le contour du dos au sol se caractérise par la présence d'un « coup-de-hache » proche du bassin.

Figure 7. À gauche, le relief est plus plan, plus allongé et l'apex de la dépression lordotique est plus éloigné du bassin.

Cette asymétrie est particulièrement marquée dans les scolioses de forte angulation.
Toutes ces altérations des contours peuvent être observées chez la majorité des scoliotiques.
Un constat troublant : le même type de déformations peut être identifié dans l'ensemble de la population dite indemne.

Le modelé

Dans la morphologie de référence, le modelé corporel n'accuse ni saillies (musculo-tendineuses et/ou osseuses) ni gibbosités, ni dépressions. Dans la déformation scoliotique, le modelé de la face antérieure et de la face postérieure du tronc révèle des reliefs asymétriques. Accentués d'un côté, ils sont atténués, voire inversés de l'autre.
La région lombale gauche est le siège d'une gibbosité ; en regard, la zone lombale droite est marquée par une dépression plus ou moins profonde *(figure 8)*. Le relief de la partie thoracique est dominé par une gibbosité qui fait saillir la partie basse de la scapula droite.
En regard, la partie basse de la scapula gauche semble « aspirée » vers l'avant dans une profonde dépression paravertébrale *(figure 9)*.
L'épine de la scapula gauche est saillante ainsi que la zone interscapulo-rachidienne à cet étage ; en regard, l'angle supérieur de la scapula droite semble effacé *(figure 10)*.
L'épine iliaque antéro-supérieure droite est souvent plus saillante que la gauche *(figure 11)*.
Le rebord costal inférieur gauche est saillant vers l'avant et la gauche ; cette convexité antérieure se prolonge vers le haut par la proéminence de la zone mamillaire, plus marquée à gauche qu'à droite *(figure 12)*.

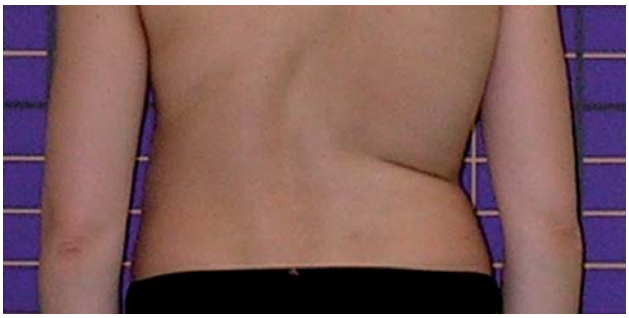

Figure 8. La présence d'une importante gibbosité lombale pourrait faire oublier que la lordose est le point commun des courbures scoliotiques. La dépression lordotique, médiane dans la population indemne, est ici décalée vers la droite.

Figure 9. La pointe de la scapula droite, qui marque l'apex de la gibbosité thoracique, est saillante, tandis que la pointe gauche semble aspirée dans la profonde dépression lordotique thoracique paramédiane gauche.

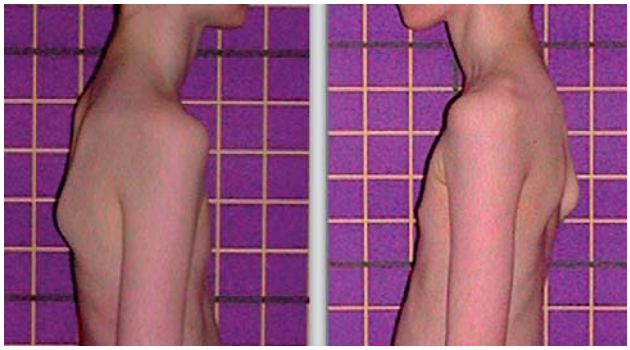

Figure 10. Le profil droit est marqué par la saillie de la pointe de la scapula droite. Mais on peut apercevoir l'épine de la scapula gauche. Le profil gauche est marqué par la saillie de l'épine de la scapula gauche. Mais on peut apercevoir la pointe de la scapula droite.

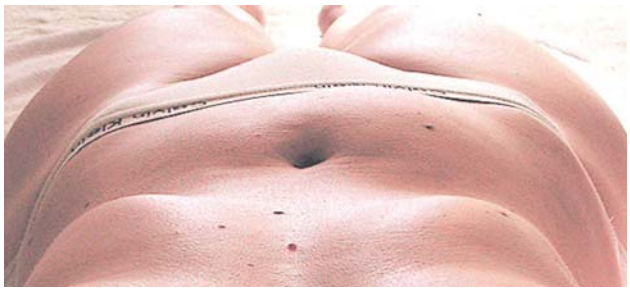

Figure 11. La saillie de l'épine iliaque antéro-supérieure droite semble se prolonger en dedans par une voussure abdominale. La stabilité dans le temps de cette dernière exclut l'aérocolie.

Figure 12. Le modelé de la face antérieure du thorax est marqué par la proéminence du rebord costal inférieur gauche et de la zone mamillaire gauche.

Toutes ces altérations du modelé peuvent être observées chez la majorité des scoliotiques.
Un constat troublant : le même type de déformations peut être identifié dans l'ensemble de la population dite indemne.

Synthèse des déformations

Lordoses et dépressions lordotiques

« *Une série de travaux a montré que toute scoliose idiopathique comporte une composante sagittale de lordose obligatoire* » [13]. Pour Perdriolle, qui pratiquait des radiographies segmentaires, toutes les vertèbres du rachis scoliotique sont en extension [14].
La lordose apparaît donc comme le dénominateur commun des scolioses idiopathiques.
Il convient de distinguer lordose et dépression lordotique :
– la lordose se définit comme une concavité postérieure du rachis. Dans le cas d'une courbure lombale gauche, les vertèbres se déplaçant vers la gauche, la lordose se déplacera aussi vers la gauche, car elle est indissociable des vertèbres ;
– toujours dans le cas d'une courbure lombale gauche, l'examen du modelé du dos met à jour une gibbosité gauche. En regard, à droite du rachis, la dépression lombale est accentuée. On parle de dépression lordotique.

Dans la population dite indemne, on observe la coexistence de deux dépressions lordotiques différemment orientées : celle du bloc inférieur (zone corporelle en dessous de T7) « regarde » le plus souvent vers le bas et l'arrière ; celle du bloc supérieur (zone corporelle au-dessus de T7) « regarde » presque toujours vers le haut et l'arrière. À la jonction de ces deux dépressions lordotiques différemment orientées, une zone de transition convexe vers l'arrière : c'est la cyphose thoracique postérieure. Elle culmine à la hauteur de T7 *(figure 13)*.
Dans le cas de la scoliose à triple courbure (le cas décrit), la dépression lordotique du bloc inférieur regarde vers le bas, l'arrière et la droite. Celle du bloc supérieur regarde vers le haut, l'arrière et la droite. De ce fait, la convexité postérieure de la zone de transition se situe à droite de l'axe rachidien *(figure 14)*. Amplifiée par l'éventail costal, c'est elle qui focalise le regard.

Proposition de modélisation des déformations par les « flèches transfixiantes »

À l'issue du bilan statique, l'examinateur est en mesure de réaliser la synthèse des observations. Les résultantes des forces de contraintes sont appelées « flèches transfixiantes ». Elles sont utilisées par le praticien pour relier entre elles les différentes déformations identifiées, donnant ainsi une cohérence à des indices épars.
Il s'agit d'une modélisation de type vectoriel reflétant la résultante des forces déterminantes d'une dépression lordotique.

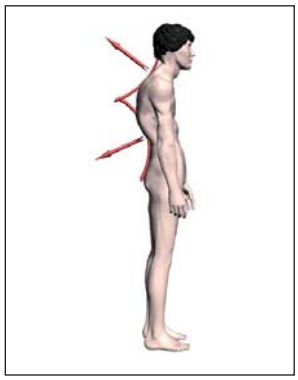

Figure 13. Du fait de la divergence directionnelle des deux dépressions lordotiques (du bloc supérieur et du bloc inférieur), la zone de transition, est obligatoirement convexe vers l'arrière. D'où l'apparence d'un enroulement qui peut, a priori, faire penser à une forme d'asthénie. Cette convexité s'étend rarement sur plus de quatre vertèbres (exceptions : maladie de Scheuermann, pelvispondylite rhumatismale).

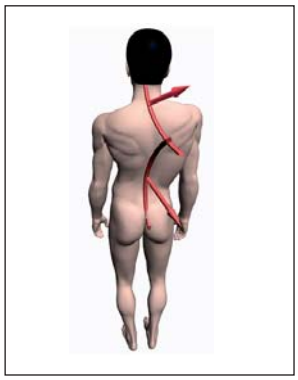

Figure 14. Dans le cas de la scoliose à triple courbure, le rachis avec ses dépressions lordotiques tourne à droite comme une manivelle. De ce fait, la gibbosité de la zone de transition se déplace aussi vers la droite (dans certains cas, elle se frontalise franchement).

On identifie deux dépressions lordotiques et donc deux flèches : une pour le bloc supérieur et une autre pour le bloc inférieur.
C'est l'observation des contours et du modelé du corps qui permet de préciser les zones d'entrée, les trajets, et les zones de sortie des flèches.

Application à la scoliose à triple courbure.

Zones d'entrée

Le point d'application de chaque flèche est donné par l'apex des dépressions lordotiques. Celui-ci est le plus souvent paramédian droit (pour les 2 blocs) *(figure 15)*.
Le point d'application de la flèche du bloc supérieur est marqué par une dépression habituellement située entre C7 et l'angle supérieur de la scapula droite (ce qui en explique l'effacement). De ce fait, celle-ci semble basculer vers l'avant, faisant saillir sa pointe vers l'arrière.
Le point d'application de la flèche du bloc inférieur est marqué par une dépression à droite du rachis lombal. De ce fait, l'aile iliaque droite semble basculer vers l'avant, faisant saillir le bas de la fesse droite en arrière et l'épine iliaque antéro-supérieure en avant.

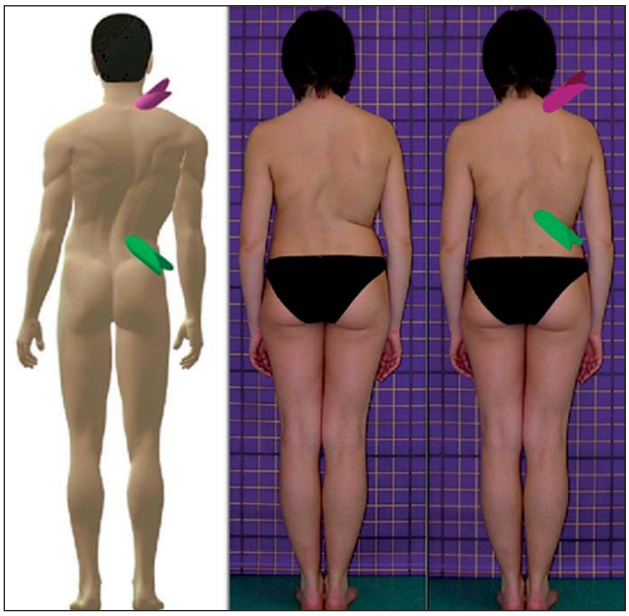

Figure 15. Dans le cas de la scoliose, les flèches, de direction convergente, semblent repousser le rachis vers l'avant et la gauche. Les lordoses tournent sur elles-mêmes créant ainsi gibbosités et dépressions lordotiques.

Trajets

La flèche du bloc supérieur se dirige ensuite vers le bas, l'avant et la gauche, semblant repousser devant elle les vertèbres cervicales basses et thoraciques hautes. Ainsi apparaît la courbure cervico-thoracique à convexité gauche, ainsi que les déformations des parois qui s'y rapportent.

La flèche du bloc inférieur se dirige vers le haut, l'avant et la gauche, semblant repousser devant elle les vertèbres lombales hautes et thoraciques basses. Ainsi apparaît la courbure thoraco-lombale à convexité gauche, ainsi que la déformation de la paroi qui s'y rapporte : un coup de hache au-dessus de la crête iliaque droite.

Zones de sortie

Les flèches convergent vers la région mamillaire gauche où leurs zones de sortie se confondent le plus souvent. Elles s'y matérialisent par une gibbosité antérieure pouvant s'étendre de la zone infra-claviculaire jusqu'au rebord costal inférieur *(figure 16)*. En négatif, sur la face postérieure, une dépression semble aspirer vers l'avant la pointe de la scapula gauche.

Dans certains cas, la flèche du bloc supérieur a une direction plus frontale. Sa zone de sortie se situe alors dans l'angle « face antérieure-face latérale gauche » du thorax, semblant repousser le plastron sterno-costal vers l'avant et la gauche. D'où l'aspect du thorax en « boîte d'allumettes ».

Figure 16. L'émergence des flèches sur la face antérieure du tronc se traduit par la proéminence de l'hémithorax gauche. La saillie de l'articulation sterno-claviculaire droite apparaît comme le positif antérieur de la zone d'entrée de la flèche du bloc supérieur.

Discussion

Bien que la rotation des vertèbres soit présente, la courbure cervico-thoracique à convexité gauche n'est que très rarement mesurée et est paradoxalement ignorée dans les nombreuses classifications des scolioses.

Cette absence contribue probablement à l'abstention thérapeutique, laquelle est particulièrement évidente dans l'élaboration des corsets (exception faite pour le Milwaukee). En tout état de cause, la dérotation vertébrale orthétique semble à cet étage bien difficile à réaliser *(figure 17)*.

La modélisation des flèches transfixiantes conduit à considérer la courbure thoracique droite comme une conséquence des dépressions lordotiques sus et sous-jacentes, d'où son appellation : zone de transition. Plus l'orientation des dépressions lordotiques est divergente (flèches convergentes), plus la zone de transition apparaît convexe. La gibbosité thoracique postérieure, la plus prégnante, ne serait donc que l'arbre qui cache la forêt. Réduire en première intention cette déformation sans provoquer l'accentuation des dépressions lordotiques sus et sous-jacentes, semble relever de la quadrature du cercle. D'où la priorité accordée par la Reconstruction Posturale à la réduction des dépressions lordotiques.

L'observation conduit à proposer de corréler les modifications des contours du tronc aux déviations rachidiennes

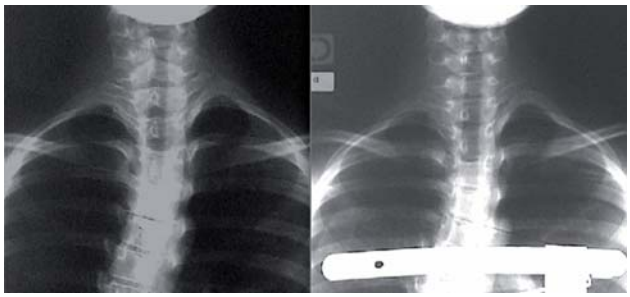

Figure 17. La pose du corset semble avoir aggravé la rotation des vertèbres de la courbure cervico-thoracique.

dans le plan frontal. Si cela apparaît évident dans les scolioses de fortes angulations, la lecture des contours thoraciques devient essentielle (et délicate) dans le contexte du dépistage des courbures naissantes chez l'enfant. Par ailleurs, l'évolution des contours autorise un suivi non invasif *(figure 18)*.

Chez l'adulte, ces courbures sont souvent discrètes, mais elles peuvent être mises en évidence cliniquement chez la plupart d'entre nous. La présence de gibbosités atteste des rotations vertébrales, ce qui en fait des vraies scolioses.

D'où la question : serions-nous tous scoliotiques ?

Conclusion

Les manœuvres utilisées en Reconstruction Posturale sont nombreuses et variées. L'élaboration de la stratégie thérapeutique permet de répondre à la question : « *quelles techniques ? comment ?* ».

« *La mesure de l'état est censée dicter la sélection de la technique thérapeutique* » [15], d'où l'importance du bilan et des modélisations permettant de donner une cohérence aux informations récoltées. La grille de lecture de la déformation scoliotique proposée par la Reconstruction Posturale est susceptible de compléter la mesure de cet état.

Certains éléments de ce bilan morphologique ainsi que la modélisation en 3D qui en découle, seraient-ils susceptibles de contribuer à améliorer le dépistage précoce ? Indiquons toutefois que le bénéfice potentiel de ce dépistage précoce est contesté : « *le manque de test adéquat et les connaissances insuffisantes sur l'évolution naturelle de la scoliose idiopathique vont scientifiquement contre un dépistage scolaire systématique* » [16].

La prévalence des scolioses idiopathiques de l'adolescent supérieures à 10° d'angle de Cobb, est de 2 à 3 % [17].

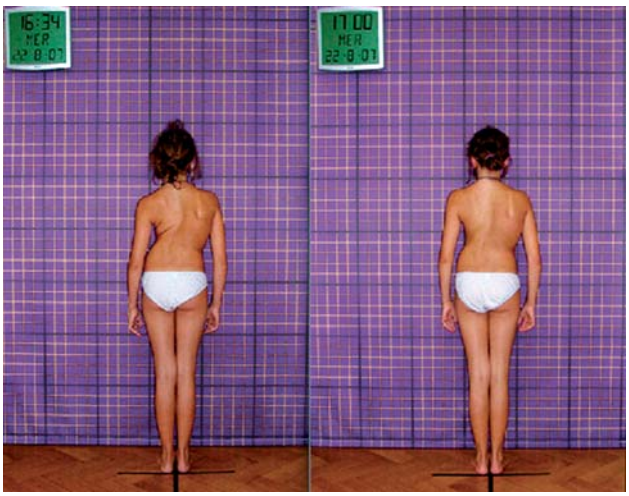

Figure 18. L'étude des contours du tronc et l'usage systématique des photographies reproductibles permettent un suivi non-invasif de la scoliose.

D'après Asher et Burton, seulement 1 angle sur 10 progresse jusqu'au point où le traitement par orthèse est nécessaire et seulement 1 sur 25 jusqu'au point où la chirurgie s'impose [18]. Mais les facteurs prédictifs de ce risque évolutif restent à ce jour aléatoires. Le développement de l'observation morphologique, pourrait-elle contribuer à l'évaluation du risque d'évolutivité de la scoliose ?

La kinésithérapie « *est habituellement prescrite en association au traitement orthopédique et chirurgical.* (…) *La kinésithérapie, prescrite isolément, n'a pas fait la preuve de son efficacité sur l'évolution des courbures* » [19].

La prise en compte de la courbure cervico-thoracique, la signification différente de la gibbosité thoracique, l'importance accordée aux dépressions lordotiques, la cohérence donnée à l'ensemble du tableau en 3D par la modélisation des flèches transfixiantes, sont susceptibles de participer à l'élaboration d'un socle pertinent de rééducation aux résultats validés. Ceci contribuerait à rendre à la kinésithérapie la place qu'elle mérite dans le consensus international quant au protocole thérapeutique de la scoliose idiopathique [20, 21].

Remerciements : Christian Callens pour les illustrations en 3D.

RÉFÉRENCES

1. Haute Autorité de Santé. Scoliose structurale évolutive (dont l'angle est égal ou supérieur à 25°) jusqu'à maturation rachidienne. Février 2008. p. 2.
2. Marty Carlson, Keith M. Smith. Description for New Overall Balance : Summation for the Conservative Treatment of Idiopathic Scoliosis in Determining Orthosis Design. American Academy of orthotists and prothetists. 2007; 3.
3. Ovadia D, Bar-On E, Fragnière B *et al.* Radiation-free quantitative assessment of scoliosis: a multi center prospective study. Eur Spine J. 2007;16:97-105. Epub 2006 May 17.
4. Reamy BV, Slakey JB. Adolescent idiopathic scoliosis: review and current concepts. Am Fam Physician. 2001;64:111-6.
5. Weiss HR, Negrini S, Rigo M *et al.* Indications for Conservative Management of Scoliosis (SOSORT Guidelines). Stud Health Technol Inform. 2008;135:164-70.
6. Marty C. Comment examiner un trouble de la statique rachidienne ? Revue du Rhumatisme 2004;71:137-44.
7. Surdel A. Fiche sur les déviations rachidiennes de l'enfant et de l'adolescent. Kinesither Rev 2006;52:24-30.
8. Destieux C, Nisand M, Callens C. La zone claviculaire : examen morphologique et démembrement des variations rencontrées en pratique quotidienne. Kinésither Rev 2007;68-69:69-75.
9. Callens F. La maladie de Scheuermann : étude d'un cas en Reconstruction Posturale. Mémoire de Diplôme Universitaire de Reconstruction Posturale. ULP Strasbourg;1998.
10. Callens C. Entre le tout renforcement et le tout étirement, existe-t-il une autre voie ? Mains Libres ; la Revue Romande de Physiothérapie 2005;2:65-78.

11. De Mauroy JC. La scoliose – Conférence d'enseignement. Ostéomed. 3 mars 2007.

12. Guillaumat M. Scoliose idiopathique de l'enfant et de l'adulte jeune. Revue du rhumatisme 2004;71:145-59.

13. Tassin JL. Anatomie pathologique et pistes étiopathogéniques des scolioses idiopathiques. Revue du rhumatisme 2004;71:129-36.

14. Perdriolle R, Vidal J. Étude de la courbure scoliotique: importance de l'extension et de la rotation vertébrale. Rev Chir Orthop 1981;67:25-34.

15. Viel E, Trudelle P. La « boîte à outils » des instruments de mesure et d'évaluation. Ann Kinesither 2001;28:373-8.

16. Morrissy RT. School screening for scoliosis. Spine 1999;24:2584-91.

17. Reamy BV, Slakey JB. Adolescent idiopathic scoliosis: review and current concepts. Am Fam Physician. 2001;64:111-6.

18. Asher MA, Burton DC. Adolescent idiopathic scoliosis: natural history and long term treatment effects. Scoliosis 2006;1:2.

19. Romano M., Negrini S. Manual therapy as a conservative treatment for adolescent idiopathic scoliosis: a systematic review. Scoliosis 2008;3:2.

20. Negrini S. Atanasio S, Zaina F, Romano M. Rehabilitation of adolescent idiopathic scoliosis: results of exercises and bracing from a series of clinical studies. Eur J Phys Rehabil Med 2008;44:169-76.